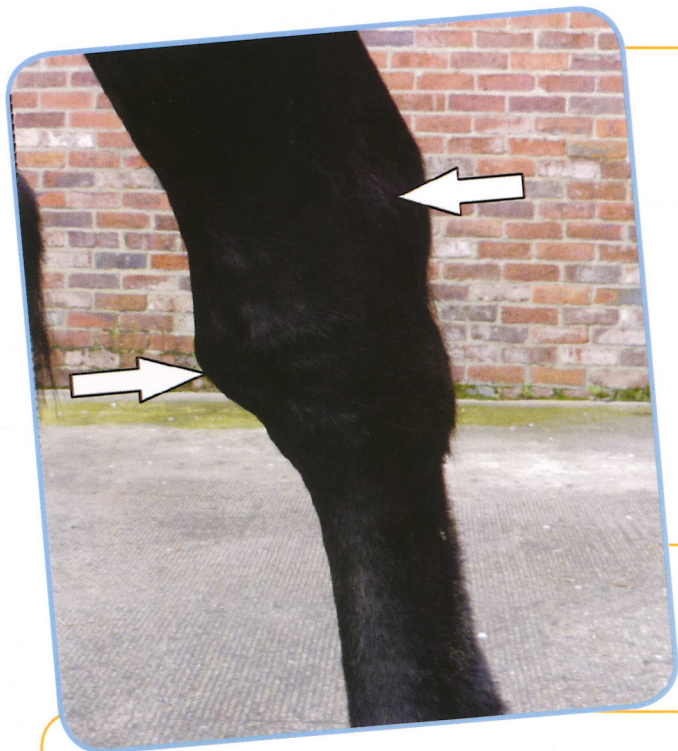

Le vessigon du jarret

Le vessigon du jarret est la distension liquidienne de l'articulation tibio-tarsienne ou tarso-crurale, articulation très mobile. La distension articulaire est visible au niveau de la fontaine du jarret en partie interne de l'articulation, ainsi qu'en partie externe, sous la pointe du jarret. Une pression sur une de ces poches va entraîner une augmentation de l'autre poche.


Cette distension articulaire peut apparaître sur les 2 membres.

Signes cliniques

La distension est causée par une inflammation dans l'articulation entraînant une production de liquide. Il ne faut pas confondre avec de l'éparvin (déformation dure en partie interne du membre en haut du canon, due à de l'ostéo-arthrose des petites articulations du tarse), ou une distension de la gaine tarsienne (déformation molle en arrière du jarret, au niveau de la pointe du jarret, en partie externe et interne).

Cette distension n'entraîne pas nécessairement de boiterie.

Une investigation plus approfondie de la cause de cette distension est souvent nécessaire pour envisager le traitement le plus adapté.



UNE CONFORMATION AVEC DES JARRETS DROITS PRÉDISPOSE À L'APPARITION DE VESSIGON

DIAGNOSTIC

Les examens diagnostiques à envisager sont :

- Anesthésie intra-articulaire
- Radiographie
- Echographie
- Scintigraphie
- Arthroscopie (chirurgie diagnostique)

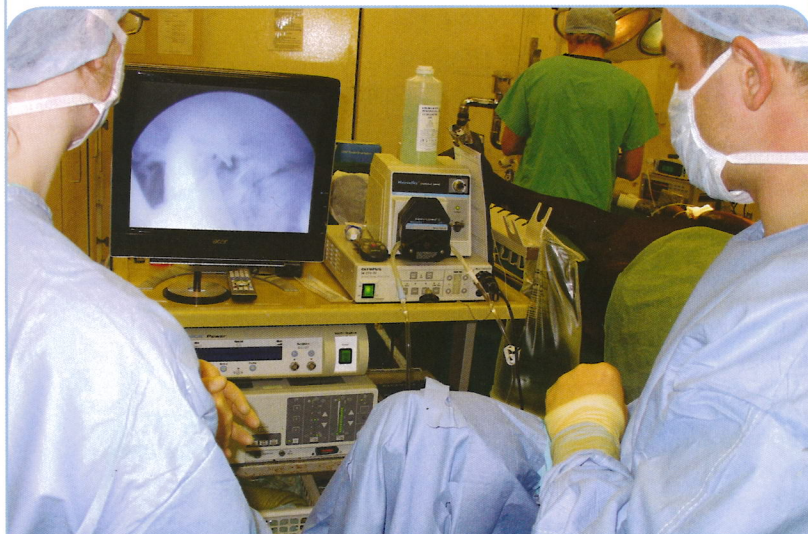POINTS IMPORTANTS

- Le vessigon du jarret est la distension de l'articulation tarsocrurale
- Il est causé par une inflammation articulaire due à de l'ostéochondrose (OCD), un trauma, une infection ou une déficience en certaines vitamines
- De nombreux cas sont dits idiopathiques, c'est-à-dire sans cause apparente, et ne nécessite pas de traitement
- Une conformation avec des jarrets droits prédispose à l'apparition de vessigon

Traitement

Le traitement va dépendre de la cause du vessigon. De nombreux cas de vessigon ne nécessitent pas de traitement :

- Dans un premier temps, du repos et des anti-inflammatoires comme la phénylbutazone ou des gels en application locale peuvent être utiles
- Une distension articulaire importante peut être drainée et l'articulation injectée avec de l'acide hyaluronique et/ou des corticoïdes. Un bandage peut être laissé en place pendant 2 à 3 semaines dans certains cas pour limiter la ré-accumulation de liquide. Ce traitement peut être répété si le vessigon réapparaît, mais certains chevaux ne répondent pas au traitement et la distension réapparaît rapidement
- L'ostéo-arthrose peut être traitée par infiltration intra-articulaire d'anti-inflammatoires
- L'ostéochondrose (OCD) et les fractures (chips) peuvent être retirées par arthroscopie, ainsi que les zones de cartilage et d'os lésés
- Dans le cas où il existe une carence en vitamines et/ou en minéraux, celle-ci doit être corrigée. Les carences en calcium, phosphore, vitamine A et D sont susceptibles d'entraîner des vessigons dans certains cas



L'ARTHROSCOPIE PEUT ÊTRE TRÈS UTILE POUR LE DIAGNOSTIC ET LE TRAITEMENT DE CERTAINES CAUSES DE VESSIGONS

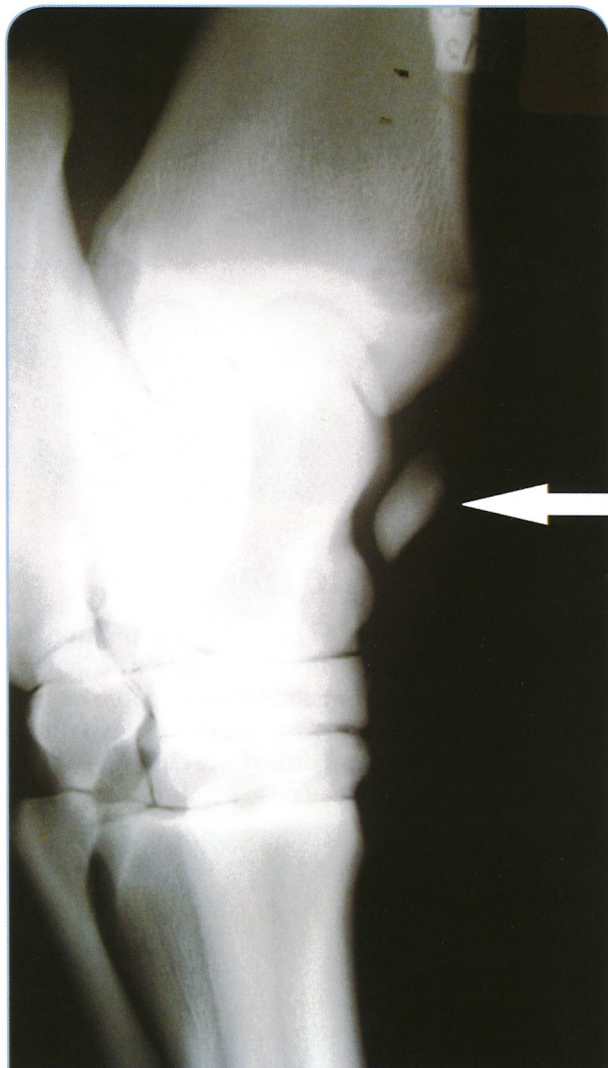


PEGAS est un nouveau concept où des vétérinaires équins indépendants localisés en France, se regroupent et s'engagent ensemble pour apporter aux chevaux les meilleurs soins possibles afin de satisfaire leurs clients.

Aucune partie de ce document ne peut être reproduite sans l'accord préalable de l'éditeur

PREVENTION

La prévention est difficile car la cause n'est pas totalement identifiée dans certains cas. Le fait d'écartier de la reproduction les chevaux avec des jarrets droits peut être envisagé pour diminuer le risque d'apparition.



RADIO MONTRANT UN GROS FRAGMENT FRACTURÉ DANS L'ARTICULATION DU JARRET QUI ÉTAIT LA CAUSE SOUS JACENTE DU VESSIGON POUR CE CHEVAL

Pour plus d'information contactez :